www.neurorgs.com - Unidad de Neurocirugía RGS

Hemangioblastoma quístico de la unión bulbomedular asociado a enfermedad de von Hippel-Lindau. Presentación de dos casos y revisión de la bibliografía

M. Navas-García, M. Pedrosa-Sánchez, R. Carrasco-Moro, J.M. Pascual-Garvi, R.G. Sola

HEMANGIOBLASTOMA QUÍSTICO DE LA UNIÓN BULBOMEDULAR ASOCIADO A ENFERMEDAD DE VON HIPPEL-LINDAU. PRESENTACIÓN DE DOS CASOS Y REVISIÓN DE LA BIBLIOGRAFÍA

Resumen. Introducción. *Los hemangioblastomas son tumores benignos muy vascularizados que pueden presentarse de forma esporádica o bien asociados al síndrome de von Hippel-Lindau en un 20% de los casos. Sólo un 5-20% de los hemangioblastomas se localizan en el tronco cerebral, y los de la unión bulbomedular son los diagnosticados con menor frecuencia.* Casos clínicos. *Dos pacientes jóvenes fueron diagnosticados de enfermedad de von Hippel-Lindau tras comenzar con un hemangioblastoma quístico de la unión bulbomedular como primera manifestación patológica. Ambos fueron intervenidos mediante craneotomía suboccipital, y se les extirpó completamente ambas lesiones sin presentar déficit neurológicos posquirúrgicos. Uno de los pacientes requirió una reintervención años después por una nueva recidiva de hemangioblastoma sintomático en la médula dorsal. El estudio genético llevado a cabo en ambos pacientes confirmó la presencia de una mutación en el gen* VHL, *responsable del cuadro sindrómico que padecían.* Conclusión. *La presencia de hemangioblastomas quísticos de la unión bulbomedular asociados a la enfermedad de von Hippel-Lindau es muy infrecuente. A pesar de la dificultad técnica existente para su extirpación, la incorporación de las últimas técnicas de neuroimagen y microcirugía ha permitido una reducción significativa de la morbimortalidad asociada al tratamiento quirúrgico de estos pacientes. [REV NEUROL 2009; 48: 463-8]*

Palabras clave. *Enfermedad de von Hippel-Lindau. Hemangioblastoma. Microcirugía. Tronco cerebral. Tumor cerebral. Unión bulbomedular.*

INTRODUCCIÓN

Los hemangioblastomas son tumores vasculares benignos, de crecimiento lento, que representan el 2-3% de las neoplasias primarias del sistema nervioso central (SNC) y el 8-12% de los tumores localizados en la fosa posterior [1-3]. Un 10-20% de éstos se presenta como una de las posibles manifestaciones patológicas de la enfermedad de von Hippel-Lindau (VHL). Presentamos los casos de dos pacientes que fueron diagnosticados e intervenidos en el servicio de neurocirugía del Hospital de la Princesa de hemangioblastomas de la unión bulbomedular; en ambos casos el tumor constituía la primera manifestación de enfermedad de VHL.

Asimismo, se realiza una revisión bibliográfica de las manifestaciones clínicas de ambas entidades y de las distintas posibilidades terapéuticas de los hemangioblastomas situados en esta localización específica.

CASOS CLÍNICOS

Caso 1. Mujer de 23 años diagnosticada de enfermedad de VHL mediante un estudio genético familiar, que fue realizado tras el hallazgo en la autopsia materna de un hemangioblastoma bulbar, que había causado su fallecimiento por parada cardiorrespiratoria durante el sueño.

La paciente carecía de antecedentes personales de interés, se encontraba clínicamente asintomática y no presentaba ninguna focalidad neurológica en el momento del diagnóstico. La exploración del fondo de ojo fue normal. El estudio de imagen de resonancia magnética (RM) evidenció una tumoración bien delimitada de 3 × 1,5 cm en la unión bulbomedular, de predominio quístico y con un nódulo sólido mural que se realzaba de forma intensa tras la administración de contraste (Figs. 1a y 1b). Se identificó otra lesión nodular hipointensa en C2-C3, que realzaba homogéneamente con gadolinio. No se observaron otras lesiones adicionales en el resto del neuroeje. La angiografía preoperatoria mostró dos lesiones hipervascularizadas a la altura bulbar y medular entre los segmentos C2-C3 dependientes de ramas extracraneales de ambas arterias vertebrales. Los niveles de ácido vanilmandélico y catecolaminas en orina de 24 horas se encontraban dentro de la normalidad y la tomografía computarizada (TC) toracoabdominal no mostró datos patológicos a este nivel. El análisis de mutaciones del gen *VHL* identificó una mutación en el exón 1 de dicho gen (3p25-26).

La paciente fue intervenida mediante una craneotomía suboccipital junto con resección de los arcos posteriores de C1 y C2; se realizó una extirpación completa de la lesión bulbar tanto de su componente sólido como quístico (Fig. 1c), así como de las tres lesiones medulares a la altura posterolateral izquierda del segmento C1-C2. El estudio anatomopatológico confirmó el diagnóstico de hemangioblastoma.

La evolución postoperatoria de la paciente fue satisfactoria y no presentó secuela neurológica adicional. Cuatro años después de la primera intervención, en un estudio de imagen de RM craneoespinal, se diagnosticó una nueva lesión dorsal (D4) de localización posterolateral (Figs. 1d y 1e); no se evidenciaron restos tumorales y/o recidivas en la unión bulbomedular. En este momento la paciente presentaba clínicamente alteraciones en la sensibilidad posicional; sin embargo, el estudio preoperatorio con potenciales evocados somatosensoriales y estimulación magnética transcraneal no objetivaba signos de disfunción medular de la vía cordonal posterior o de la vía corticoespinal.

La paciente fue nuevamente intervenida, con monitorización intraoperatoria de potenciales evocados somatosensoriales y motores. Se realizó una laminotomía en D3-D5, seguida por la resección microquirúrgica completa de una lesión intradural (Fig. 1f) compatible con un hemangioblastoma dorsal. La evolución posquirúrgica de esta segunda intervención fue también satisfactoria, no presentó nuevos déficit motores o sensitivos. En el estudio de imagen de RM craneoespinal realizado un mes después de la intervención no se apreciaban restos tumorales a dicho nivel.

Caso 2. Varón de 37 años que fue valorado en el servicio de urgencias por un cuadro de un mes de evolución de cefalea y cervicalgia continua, refrac-

Aceptado tras revisión externa: 09.01.09.

Servicio de Neurocirugía. Hospital Universitario de la Princesa. Madrid, España.

Correspondencia: Dra. Marta Navas García. Servicio de Neurocirugía. Hospital Universitario de la Princesa. Diego de León, 62. E-28006 Madrid. E-mail: m_navas_garcia@hotmail.com

© 2009, *REVISTA DE NEUROLOGÍA*

www.neurorgs.com - Unidad de Neurocirugía RGS

taria al tratamiento analgésico, y se asociaron náuseas y parestesias en el hemicuerpo izquierdo. En la exploración neurológica el paciente se encontraba consciente y orientado, con disestesias e hipoestesia en hemicuerpo izquierdo e inestabilidad en la marcha, sin déficit motores objetivables.

El estudio de la TC urgente puso de manifiesto una lesión localizada en la unión bulbomedular que causaba hidrocefalia tetraventricular (Fig. 2a); el estudio de imagen de RM cerebral preoperatorio mostró una tumoración mixta con un componente quístico de 2 cm y sólido de 1,9 cm, que realzaba de forma intensa y homogénea tras la administración de gadolinio, produciendo impronta y desplazamiento craneal del cuarto ventrículo (Figs. 2b, 2c y 2d). La tumoración se acompañaba de edema vasogénico en el tronco y una cavidad hidrosiringomiélica medular. La RM de columna no evidenció hallazgos patológicos nuevos. Se realizó una angiografía preoperatoria que mostró un aporte vascular de la lesión dependiente de ambas arterias cerebelosas posteroinferiores (Fig. 2e).

El paciente fue intervenido mediante una craniectomía suboccipital y resección de arco posterior de C1; la arteria cerebelosa posteroinferior izquierda se encontraba incluida en el tumor, por lo que se comprobó su permeabilidad con Doppler intraoperatorio y se evacuó el contenido quístico de la lesión (Fig. 3). Durante la extirpación del componente tumoral sólido (Fig. 2f) se produjo una hemorragia importante, así que fue necesario realizar un clipado microquirúrgico de las ramas nutricias tumorales procedentes de la arteria cerebelosa posteroinferior.

El paciente toleró adecuadamente la intervención, sin presentar alteraciones neurológicas focales en el postoperatorio. El estudio anatomopatológico confirmó el diagnóstico de hemangioblastoma. Una TC toracoabdominal realizada 6 meses después de la intervención evidenció la presencia de quistes pancreáticos y renales, así como una tumoración renal izquierda de 1,5 cm. Con estos hallazgos, el paciente cumplía los criterios clínicos diagnósticos de la enfermedad de VHL; un ulterior estudio genético del gen *VHL* reveló una mutación patogénica en el exón 3 de dicho gen que confirmó el diagnóstico de la enfermedad de VHL.

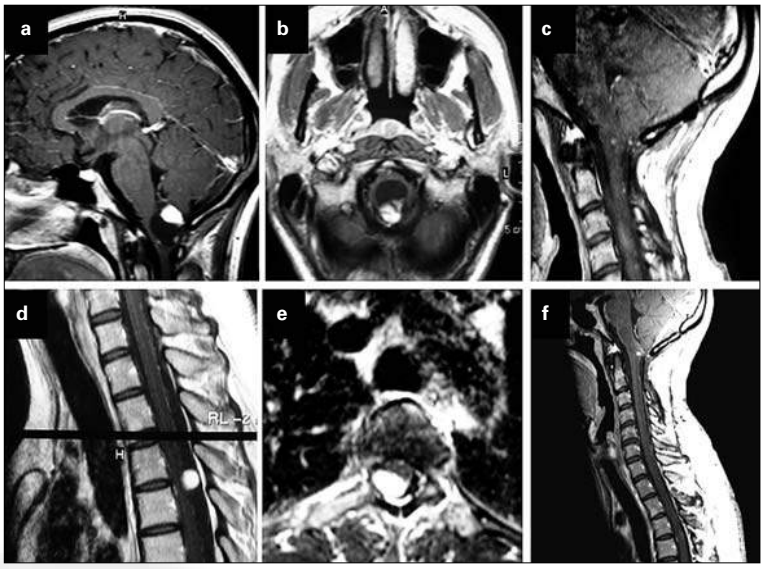

Figura 1. RM cerebral en la que se identifica una lesión mixta con un componente sólido y otro quístico en la unión bulbomedular, que capta contraste de forma homogénea en la secuencia potenciada en T_1 (a, b) y que se extirpó completamente mediante tratamiento quirúrgico (c). RM de columna cervicodorsal en la que se aprecia una lesión intradural nodular sólida a la altura de D4 que se realza homogéneamente tras la administración de gadolinio (d, e), y que se extirpó quirúrgicamente sin apreciarse restos tumorales postoperatorios (f).

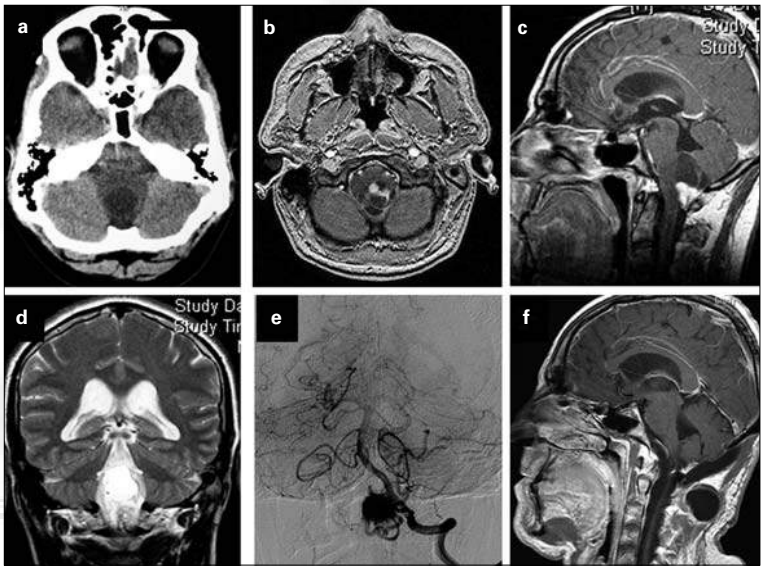

Figura 2. a) TC cerebral en la que se aprecia una tumoración bulbar mixta, hiperdensa tras la administración de contraste que causaba una hidrocefalia tetraventricular; b, c) En el estudio de imagen de RM la lesión presentaba una captación de gadolinio intensa y homogénea en la secuencia potenciada en T_1; d) En secuencias potenciadas en T_2 se identifican hipointensidades adyacentes al tumor que sugerían la presencia de venas de drenaje; e) En la angiografía preoperatoria se identificó un aporte vascular a la tumoración dependiente de ambas arterias cerebelosas posteroinferiores; f) RM postoperatoria que demuestra la extirpación completa de la lesión.

DISCUSIÓN

Generalidades y epidemiología

Von Hippel publicó en 1895 los hallazgos de una afección retiniana rara, presente en varias generaciones de una misma familia, que él denominó *angiomatosis retinae*. Posteriormente, Lindau correlacionó este cuadro con la presencia de tumores de características similares en el SNC, e inició la descripción de un posible síndrome clínico. Pero no fue hasta 1928, cuando Cushing y Bayley publicaron la primera clasificación de los tumores vasculares del SNC y emplearon por primera vez el término 'hemangioblastoma' (anteriormente denominado 'glioma vascular') para definir esta neoplasia vascular benigna, incluida dentro del grado 1 de la Organización Mundial de la Salud en el apartado de tumores de histogénesis incierta [3,4].

Los hemangioblastomas de aparición esporádica constituyen un 70-80% del total de estos tumores, y son más frecuentes en el sexo masculino (2 a 1); su diagnóstico suele realizarse entre la tercera y la quinta década de la vida. Aquellos que se diagnostican en el seno de la enfermedad de VHL afectan a pacientes más jóvenes, pero no existen diferencias notables entre ambos sexos [2,3]. El 63% de estos tumores se localiza en el cerebelo, un 32% en la médula (48% dorsal, 36% cervical y 16% lumbar) y entre un 5-20% lo hacen en el tronco cerebral (más frecuentemente en bulbo raquídeo, seguidos de la unión pontobulbar y, por último, en el límite bulbomedular) [1]. Los de localización supratentorial, del nervio óptico, de los nervios periféricos o de las partes blandas son excepcionales [5,6].

En los casos asociados a la enfermedad de VHL, el 70% de hemangioblastomas se localizan en el cerebelo (entre el 5-30%

www.neurorgs.com - Unidad de Neurocirugía RGS

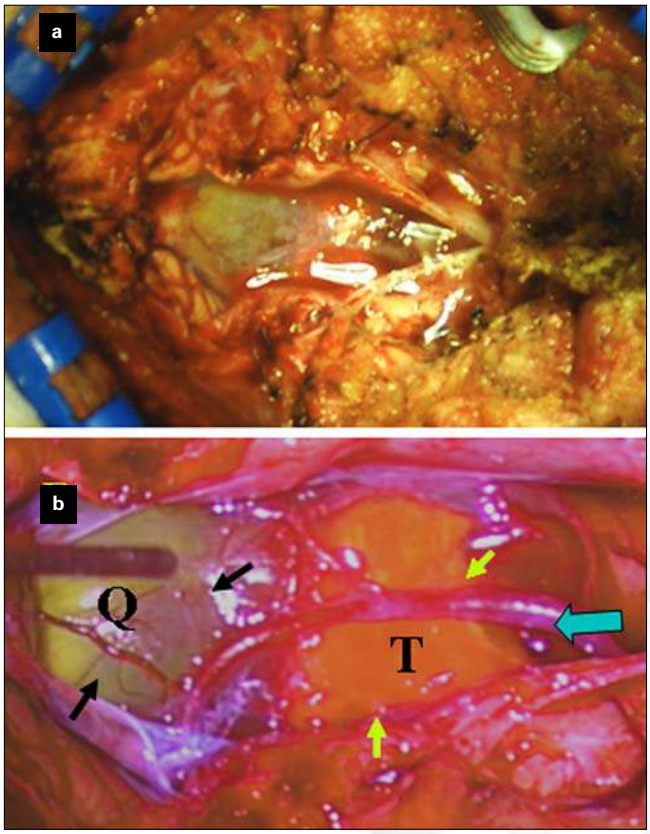

Figura 3. a) Imagen intraoperatoria en la que se aprecian el componente quístico y sólido de la lesión tras la apertura de duramadre; b) La arteria cerebelosa posteroinferior izquierda se encontraba adherida a la superficie tumoral.

de hemangioblastomas cerebelosos se diagnostican en pacientes con VHL), y el 40%, en la región medular (el 80% del total de hemangioblastomas espinales se produce en pacientes con enfermedad de VHL) [7].

El 70% de los hemangioblastomas cerebelosos tiene un componente predominantemente quístico, a diferencia de los localizados en la región bulbar, que sólo representan el 12% [1]. Algunos autores clasifican los hemangioblastomas bulbares en función de su localización y la relación con el parénquima subyacente, y diferencian entre tumores localizados dentro del tronco cerebral (en el interior del parénquima con o sin externalización de la superficie dorsal tumoral) y aquellos situados fuera de éste [1]; asimismo, en función de su tamaño se clasifican en pequeños (< 3 cm), grandes (3-4 cm) o gigantes (> 4 cm) [8].

Manifestaciones clínicas

La enfermedad de VHL es un síndrome tumoral multisistémico con herencia autosómica dominante –brazo corto del cromosoma 3 (3p25-26)–, una penetrancia mayor del 90% y una expresión variable. La prevalencia de este cuadro sindrómico es de un caso por cada 39.000 nacidos vivos [30]. A pesar de que carece de manifestaciones cutáneas propias de las facomatosis, se considera dentro de este grupo de afecciones [9].

Los pacientes con síndrome de VHL están predispuestos a desarrollar lesiones específicas, tanto viscerales como en el SNC. En este último destacan como más frecuentes los hemangioblastomas craneoespinales y retinianos, los astrocitomas y los tumores del saco endolinfático. Analíticamente, entre el 5-20% de los pacientes presentan datos de poliglobulia. Asimismo, las afecciones viscerales que pueden presentarse son variadas: feocromocitoma, tumores y quistes de los islotes pancreáticos y renales, cistoadenoma papilar de epidídimo en el hombre y de ligamento ancho en la mujer. Los angiomas retinianos múltiples (presentes en la mitad de los pacientes) y los hemangioblastomas son las primeras manifestaciones sintomáticas de esta enfermedad (el 64% de estos pacientes desarrollará alguna a lo largo de su vida) [9]. De igual forma, el desarrollo de un hemangioblastoma en la historia natural de la enfermedad de VHL se produce de forma más precoz que en los casos esporádicos, aproximadamente 10 años antes [10]. En la actualidad, el carcinoma renal ha superado al hemangioblastoma como la primera causa de muerte en los pacientes con VHL (50 y 30%, respectivamente) [10,11].

Los criterios diagnósticos clínicos de VHL fueron descritos por Melmon y Rosen [12]. En pacientes con historia familiar de VHL es suficiente con la existencia de un hemangioblastoma o una lesión visceral para hacer el diagnóstico (como sucedió en la paciente descrita en nuestro primer caso clínico), mientras que aquellos pacientes que carecen de antecedentes familiares de VHL requieren la presencia de dos hemangioblastomas o un hemangioblastoma y una lesión visceral (caso 2). En los dos casos que presentamos se cumplieron los criterios clínicos de la enfermedad de VHL.

Las manifestaciones clínicas asociadas a la presencia del tumor varían en función de su localización. En el caso de tumores localizados en el tronco cerebral, la hiperestesia es el síntoma más frecuente (55%), seguida de ataxia de la marcha (22%), disfagia y disartria (22%), hiperreflexia (22%), cefalea (11%) y disfunción de los pares craneales IX y X [8]. Específicamente, los hemangioblastomas pontobulbares y bulbares pueden presentarse con síntomas de hipertensión intracraneal como primera manifestación clínica, por obstrucción en la circulación de LCR e hidrocefalia; los hemangioblastomas de la unión bulbomedular presentan con frecuencia dolor cervical, malestar generalizado, hipo incoercible, discinesias o alteraciones de la sensibilidad, como sucedió en uno de los pacientes que presentamos [13].

Dada la naturaleza vascular de este tumor y el elevado flujo sanguíneo que recibe, la primera manifestación de la lesión puede ser su sangrado espontáneo, pre o intraoperatoriamente. El riesgo de sangrado espontáneo es muy bajo, 0,0024/persona/año, y es más profuso en lesiones con un componente sólido predominante y superior a 1,5 cm de diámetro [14]. De forma excepcional, en el caso de los hemangioblastomas localizados en el tronco cerebral, el sangrado puede manifestarse como hemorragia subaracnoidea [13].

Diagnóstico radiológico

El estudio con TC, habitualmente el primero en realizarse, suele mostrar una lesión mixta bien delimitada en el 66% de los pacientes, con componentes sólido y quístico, o exclusivamente un componente sólido en el 33% de los casos; la porción sólida se realza habitualmente de forma homogénea en el estudio con contraste [15].

El estudio de imagen de RM se considera actualmente la técnica neurorradiológica de elección, puesto que define claramente la localización de la lesión y su relación con las estructuras nerviosas adyacentes. La lesión es normalmente isohipointensa en las imágenes potenciadas en T_1 e hiperintensa en las

www.neurorgs.com - Unidad de Neurocirugía RGS

potenciadas en T_2, que se realzan de forma homogénea tras la administración de gadolinio. El componente quístico es de carácter hiperintenso en las secuencias FLAIR; asimismo, con frecuencia pueden identificarse en secuencias T_1 áreas con vacíos de flujo causadas por venas de drenaje con alto flujo [15].

El estudio preoperatorio mediante angiografía o con angiorresonancia permite identificar específicamente el origen del aporte vascular del tumor. La lesión suele mostrar un importante y prolongado realce tras la administración de contraste endovascular, fundamentalmente dependiente de las arterias cerebelosas, que se caracteriza por su drenaje venoso precoz [15]. En los dos pacientes que presentamos se realizó arteriografía sin embolización preoperatoria de la lesión.

El diagnóstico diferencial del hemangioblastoma debe hacerse con metástasis hipervascularizadas (generalmente sólidas, y es importante descartar que procedan de un carcinoma renal asociado a la enfermedad de VHL), astrocitomas pilocíticos (generalmente en pacientes más jóvenes, vacíos de flujo presentes con menos frecuencia) y malformaciones vasculares (malformación arteriovenosa) [15].

Diagnóstico genético

El gen mutado responsable de la enfermedad de VHL fue localizado en el brazo corto del cromosoma 3 (3p25-26) en 1988 por Seizinger et al [16] y aislado por Latif et al en 1993 [17]; se han descrito más de 500 mutaciones diferentes en los tres exones del gen [5]. Éste funciona como un gen supresor de tumores, cuya acción está mediada por la proteína VHL (pVHL), obtenida a partir de ARN mensajero del gen *VHL*. Ésta forma un complejo con otras proteínas y activa al factor hipoxia-inducible (FHI), que en condiciones normales coordina la respuesta celular ante situaciones de hipoxia y regula la expresión de factores angiógenos y mitóticos, tales como el factor de crecimiento del endotelio vascular (VEGF), la cadena beta del factor de crecimiento plaquetario (PDGF-β), la eritropoyetina y el factor de crecimiento transformante; la mutación del gen *VHL* generará pVHL anómalas, con lo que el FHI puede inducir una actividad angiógena anómala, mediada por el aumento en los niveles de VEGF o PDGF-β. Esto explicaría la naturaleza vascular de los tumores asociados a VHL, así como el desarrollo de edema peritumoral y los quistes asociados a éstos [8].

Actualmente es posible llevar a cabo el diagnóstico de la enfermedad de VHL mediante un estudio genético, con la identificación específica de la mutación existente en el gen *VHL*. En los dos pacientes que presentamos se confirmó la presencia de una mutación en dicho gen.

Estudio anatomopatológico

Desde el punto de vista histológico, el hemangioblastoma es un tumor benigno altamente vascularizado. Macroscópicamente, se trata de tumores de color rosado-amarillento, con frecuencia bien delimitados por aracnoides, a pesar de que hasta el 20% de los hemangioblastomas de fosa posterior invade la duramadre suprayacente. Cuando existe, el componente quístico es de color blanco-amarillento. Microscópicamente, el tumor está constituido por un gran número de canales vasculares delimitados por endotelio, una importante red de reticulina y un estroma de células 'pseudoxantocrómicas' con abundante contenido en lípidos, que constituyen el verdadero componente tumoral [18].

Park et al [18] recientemente identificaron el origen de las células tumorales del estroma mediante técnicas de inmunofluorescencia en pacientes con VHL. Estas células expresan diversas proteínas, entre las que destacan la proteína *brachyury*, un marcador de origen mesodérmico que regula la diferenciación de los tejidos procedentes del mesodermo en vertebrados; así como la proteína Flk-1, que funciona como receptor de VEGF-2 regulando la angiogénesis y la hematopoyesis, y la Slc, cuya presencia es fundamental para la hematopoyesis primitiva. La coexpresión de estos marcadores confirma que las células tumorales del hemangioblastoma proceden embriológicamente del hemangioblasto, célula de origen mesodérmico que conserva su capacidad de diferenciación multipotencial. Por lo tanto, y a diferencia de otras neoplasias, el precursor de las células tumorales del hemangioblastoma es de tipo hematopoyético y no neurógeno en pacientes con enfermedad de VHL [18].

Tratamiento

El tratamiento quirúrgico con resección completa del tumor es curativo, y actualmente la mayoría de los hemangioblastomas craneoespinales pueden extirparse con seguridad. Gracias a las mejoras en las modernas técnicas de neuroimagen (que permiten una mejor definición anatómica del tumor) y al uso generalizado de técnicas microquirúrgicas, se ha demostrado que es posible extirpar hemangioblastomas situados en el tronco cerebral con una mortalidad inferior al 5% [12]. No obstante, dada su naturaleza vascular, éstos asocian un alto riesgo de sangrado intraoperatorio, por lo que su abordaje debe ser realizado técnicamente de forma similar al empleado en las malformaciones vasculares (malformaciones arteriovenosas).

Los primeros trabajos referentes a la extirpación de hemangioblastomas del tronco cerebral señalaban una mortalidad operatoria del 33-50% [19,20]. A pesar de que las cifras de mortalidad han disminuido en los últimos años hasta situarse por debajo del 5%, la morbimortalidad asociada a la cirugía de los hemangioblastomas bulbares o bulbomedulares continúa siendo no despreciable.

Dada la multiplicidad de hemangioblastomas que los pacientes afectados de VHL pueden desarrollar a lo largo de la vida y a que el crecimiento de éstos no es uniforme, generalmente se reserva la extirpación tumoral para aquellos casos sintomáticos [8], con signos o síntomas derivados de la presencia del tumor o de los quistes asociados [10,21]. Asimismo, los pacientes asintomáticos en los que se demuestra un crecimiento progresivo del tumor (ya sea sólido o mixto) en un período corto durante el seguimiento podrían ser intervenidos, puesto que posiblemente el tumor continuará creciendo, y eso dificultará posteriormente la cirugía [10]. En el caso de encontrar lesiones satélites asintomáticas próximas al tumor que ocasiona los síntomas del paciente, éstas pueden ser extirpadas siempre y cuando su resección no afecte ni varíe la vía de abordaje principal [10].

A pesar de que la aparición de los síntomas parece estar asociada a la presencia de quistes peritumorales y al tamaño y la velocidad de crecimiento de la lesión, Wanebo et al no pudieron establecer una tasa de crecimiento o un tamaño del hemangioblastoma que pudiese predecir el momento de aparición de los síntomas y la necesidad de cirugía [22]. Asimismo, el trabajo de Ammerman et al pone de manifiesto el patrón de crecimiento irregular de estos tumores, los cuales alternan períodos de crecimiento con períodos de quiescencia de mayor duración que los anteriores. De esta manera, a pesar de que la mayoría de las lesiones demostró progresión de su tamaño, sólo la mitad precisó tratamiento quirúrgico [7].

www.neurorgs.com - Unidad de Neurocirugía RGS

La aparición de signos y síntomas patológicos en estos pacientes se debe fundamentalmente a la asociación del efecto de masa producido por el propio tumor y el relacionado con la presencia de quistes peritumorales (presentes en el 70% de los hemangioblastomas sintomáticos cerebelosos y troncales, y en más del 90% de los medulares) [7,23]. En el trabajo de Ammerman et al, sólo el 5-10% de los pacientes asintomáticos presentaba quistes peritumorales [7]. Dado que el propio tumor es el responsable del desarrollo de los quistes y el edema peritumoral, la resección del componente sólido de la lesión es suficiente para resolver los dos anteriores, y no es precisa la fenestración y/o exéresis de la pared del quiste [8,24]. En los dos pacientes que presentamos se comprobó la desaparición del componente quístico tras la extirpación del tumor, sin necesidad de extirpar la cápsula del quiste.

Hoy día parece clara la necesidad de realizar angiografía preoperatoria con o sin embolización de la lesión en estos pacientes para una planificación más adecuada de la intervención quirúrgica. Wang et al señalan en su trabajo la utilidad de la embolización preoperatoria para facilitar la resección de tumores mayores de 3 cm [13]. De igual forma, Zhou et al describen en su trabajo el uso de embolización preoperatoria en aquellos casos en los que el aporte vascular procedente de las arterias cerebelosas es múltiple o bilateral, y en el caso de tumores grandes con vasos aferentes ventrales (en los que se suponía un difícil control de éstos) [1]. A pesar de que estos autores consideran que la embolización preoperatoria del tumor facilita su ulterior resección y no señalan una morbilidad elevada asociada con este procedimiento, Krishnan et al establecen una morbilidad mayor con el uso prequirúrgico de la embolización [25]. Por otro lado, dado el alto riesgo de empeoramiento clínico que la embolización del hemangioblastoma puede causar en esta localización concreta, debido a un incremento del edema perilesional a la altura del tronco cerebral, es fundamental mantener a los pacientes sometidos a embolización bajo estricta vigilancia neurológica, hasta el momento de realizar la intervención quirúrgica.

Debido al elevado riesgo de sangrado incontrolable durante la resección del hemangioblastoma, deben evitarse tanto el vaciamiento intratumoral como la biopsia de éste. Los principales pasos que se deben seguir en la extirpación de estas lesiones son mantener la disección en el borde perilesional, creando un plano con el tejido neural adyacente, e identificar y coagular las aferencias vasculares [19]. Asimismo, en los casos con componente quístico, la apertura del quiste en primer lugar y la evacuación de su contenido permitirán obtener un espacio mayor que facilitará la resección del nódulo tumoral [10].

A pesar de que el plano de disección de los hemangioblastomas está más definido que en el caso de los gliomas, en los primeros es frecuente observar postoperatoriamente un grado de edematización mayor e incluso pequeños sangrados en el lecho tumoral. El parénquima circundante a la lesión presenta una menor presión de perfusión vascular de forma crónica, por lo que después de la cirugía se pierde el mecanismo de autorregulación vascular y aumenta el flujo sanguíneo en dicha zona [13]; algunos trabajos señalan este hecho como la causa del aumento del riesgo de hemorragia o edematización posquirúrgica [12,13].

Aunque su papel no ha sido bien definido en el tratamiento del hemangioblastoma, la utilización de radiocirugía estereotáctica podría estar indicada en el tratamiento de pequeños hemangioblastomas que no asocian un componente quístico peritumoral [8]. Kano et al señalan la utilidad de la radiocirugía estereotáctica como tratamiento coadyuvante tras una resección parcial del tumor, con cifras de control de progresión de la lesión cercanas al 90% a los cinco años, sobre todo en lesiones con volúmenes inferiores a 3,2 mL [26,27]. No obstante, dado que la reducción del tamaño tumoral no es inmediata tras el tratamiento con radiocirugía estereotáctica, su papel en pacientes sintomáticos con lesiones quísticas y de gran tamaño está aún por definir.

BIBLIOGRAFÍA

1. Zhou L, Du G, Mao Y, Zhang R. Diagnosis and surgical treatment of brainstem hemangioblastomas. Surg Neurol 2005; 63: 307-16.
2. Gelabert M, Allut AG, Pravos AG, García JG, Prieto A. Hemangioblastoma quístico del bulbo raquídeo. Rev Neurol 1999; 29: 1024-6.
3. Vega-Basulto S, Silva-Adán S, Peñones-Montero R, Mosqueda-Betancourt G. Hemangioblastomas del sistema nervioso en Camagüey (Cuba). Rev Neurol 2002; 25: 512-6.
4. Weil RJ, Lonser RR, De Vroom HL, Wanebo JE, Oldfield EH. Surgical management of brainstem hemangioblastomas in patients with von Hippel-Lindau disease. J Neurosurg 2003; 98: 95-105.
5. Prieto R, Roda JM. Hemangioblastoma of the lateral ventricle: case report and review of the literature. Neurocirugía 2005; 16: 58-62.
6. Takeuchi H, Hashimoto N, Kitai R, Kubota T. A report of supratentorial leptomeningeal hemangioblastoma and a literature review. Neuropathology 2008; 28: 98-102.
7. Ammerman JM, Lonser RR, Dambrosia J, Butman JA, Oldfield EH. Long-term natural history of hemangioblastomas in patients with von Hippel-Lindau disease: implications for treatment. J Neurosurg 2006; 105: 248-55.
8. Butman J, Linehan W, Lonser R. Neurologic manifestations of von Hippel-Lindau disease. JAMA 2008; 300: 1334-42.
9. Hodelín-Tablada R, Fuentes-Pelier D. Hemangioblastomas en la enfermedad de von Hippel-Lindau. Rev Neurol 2000; 30: 97-100.
10. Pavesi G, Feletti A, Berlucchi S, Opocher G, Martella M, Murgia A, et al. Neurosurgical treatment of von Hippel-Lindau-associated hemangioblastomas: benefits, risks and outcome. J Neurosurg Sci 2008; 52: 29-36.
11. Gläsker S. Central nervous system manifestations in VHL: genetics, pathology and clinical phenotypic features. Fam Cancer 2005; 4: 37-42.
12. Melmon KL, Rosen SW. Lindau's disease. Review of the literature and study of a large kindred. Am J Med 1964; 36: 595-617.
13. Wang C, Zhang J, Liu A, Sun B. Surgical management of medullary hemangioblastoma. Surg Neurol 2001; 56: 218-26.
14. Gläsker S, Van Velthoven V. Risk of hemorrage in hemangioblastomas of the central nervous system. Neurosurgery 2005; 57: 71-6.
15. Osborn AG. Von Hippel-Lindau. In Osborn AG, ed. Diagnostic imaging: brain. 4 ed. Washington: AMIRSYS; 2004. p. 86-9.
16. Seizinger BR, Rouleau GA, Ozelius LJ, Lane AH, Farmer GE, Lamiell JM, et al. Von Hippel Lindau disease maps to the region of chromosome 3 associated with renal cell carcinoma. Nature 1988; 332: 268-9.
17. Latif F, Tory K, Gnarra J, Yao M, Buh FM, Orcutt ML, et al. Identification of the Von Hippel Lindau disease tumor suppressor gene. Science 1993; 260: 1317-20.
18. Park DM, Zhuang Z, Chen L, Szerlip N, Maric I, Li J, et al. Von Hippel Lindau disease-associated hemangioblastomas are derived from embryologic multipotent cells. PloS Med 2007; 4: 333-41.
19. Sandford RA, Smith RA. Hemangioblastoma of the cervicomedullary junction. J Neurosurg 1986; 64: 317-21.
20. Yasargil MD, DeLong WB, Guarnaschelli JD. Complete microsurgical excision of cervical extramedullary and intramedullary vascular malformations. Surg Neurol 1975; 4: 211-24.
21. Jagannathan J, Lonser R, Smith T, DeVroom H, Oldfield E. Surgical management of cerebellar hemangioblastomas in patients with von Hippel-Lindau disease. J Neurosurg 2008; 108: 210-22.
22. Wanebo JE, Lonser RR, Glenn GM, Oldfield EH. The natural history of hemangioblastomas of the central nervous system in patients with von Hippel-Lindau disease. J Neurosurg 2003; 98: 82-94.
23. Conway JE, Chou D, Clatterbuck RE, Brem H, Long DM, Rigamonti D. Hemangioblastomas of the central nervous system in Von Hippel Lindau syndrome and sporadic disease. Neurosurgery 2001; 48: 55-63.
24. Winestone J, Lin J, Sandford R, Boop F. Subependymal hemangioblas-

www.neurorgs.com - Unidad de Neurocirugía RGS

tomas of the cervicomedullary junction: lessons learned in the management of two cases. Childs Nerv Syst 2007; 23: 761-4.
25. Krishnan KG, Schackert G. Outcomes of surgical resection of large solitary hemangioblastomas of the craniocervical junction with limitations in preoperative angiographic intervention: report of three cases. Zentralbl Neurochir 2006; 67: 137-43.
26. Kano H, Niranjan A, Mongia S, Kondziolka D, Flickinger JC, Lunsford LD. The role of sterotactic radiosurgery for intracranial hemangioblastomas. Neurosurgery 2008; 63: 443-51.
27. Temprano T, Fernández de León R, Rial JC, Fernández JM, Mateos V. Hemangioblastoma quístico de bulbo raquídeo. Rev Neurol 2008; 47: 134-6.

CYSTIC HEMANGIOBLASTOMA OF THE JUNCTION OF THE MEDULLA AND UPPER SPINAL CORD ASSOCIATED TO VON HIPPEL-LINDAU DISEASE. TWO CASE REPORTS AND A REVIEW OF THE LITERATURE

Summary. Introduction. *Hemangioblastomas are very highly vascularised benign tumours that can present either sporadically or in association with von Hippel-Lindau syndrome in 20% of cases. Only 5-20% of hemangioblastomas are located in the brainstem, and those that occur at the junction of the medulla and upper spinal cord are the ones that are less commonly diagnosed.* Case report. *Two young patients were diagnosed with von Hippel-Lindau disease after beginning with a cystic hemangioblastoma at the junction of the medulla and upper spinal cord as the first pathological manifestation. Both of them underwent a suboccipital craniotomy and the two lesions were completely removed without any kind of post-operative neurological deficits. One of the patients required a reintervention some years later due to a new recurrence of a symptomatic hemangioblastoma in the dorsal medulla. The genetic study conducted in both patients confirmed the presence of a mutation in the* VHL *gene, which is responsible for the syndrome they were suffering from.* Conclusions. *The presence of cystic hemangioblastomas of the junction of the medulla and upper spinal cord associated to von Hippel-Lindau disease is very rare. Despite the technical difficulties involved in removing them, the incorporation of the latest neuroimaging and microsurgery techniques has made it possible to significantly reduce the morbidity and mortality rate associated to the surgical treatment of such patients. [REV NEUROL 2009; 48: 463-8]*

Key words. *Brain tumour. Brainstem. Hemangioblastoma. Junction of the medulla and upper spinal cord. Microsurgery. Von Hippel-Lindau disease.*

www.neurorgs.com